

# Gesignaleerd

## Overzicht van bijzondere meldingen, clusters en epidemieën van infectieziekten in binnen- en buitenland

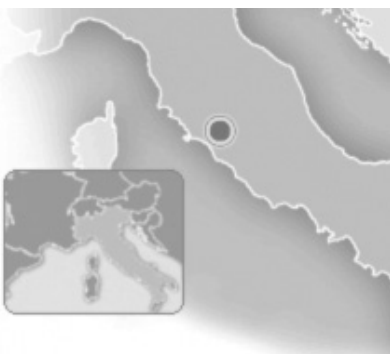### Binnenland

#### Legionellapneumonie na vakantie in Italië

Er zijn in de periode eind juli-begin augustus 6 Nederlanders met een legionellapneumonie in OSIRIS gemeld die in Lazise aan het Gardameer in Italië verbleven. De patiënten behoorden tot verschillende reisgezelschappen en verbleven in 3 verschillende accommodaties. De patiënten zijn gemeld aan het Europese *Legionella* Surveillance Netwerk (ELDSNet). Via dit systeem zijn ook 3 buitenlanders gemeld die eveneens in Lazise een besmetting hebben opgelopen. De lokale gezondheidsautoriteiten worden geïnformeerd zodat er nader onderzoek gedaan kan worden. Het aantal legionellosemeldingen in Nederland toont de gebruikelijke zomerpiek. (Bron: OSIRIS)

#### Leverbotuitbraak in Italië met Nederlandse patiënten

Vijf patiënten liepen een leverbotinfectie door *Opisthorchis felineus* op na consumptie van rauwe vis in een restaurant nabij het Bolsenameer in Italië (zie kaartje).



De patiënten meldten zich bij terugkomst in Nederland bij de huisarts met koorts en bij 1 patiënt werd ook eosinofilie aangetoond. Microscopisch onderzoek van de feces toonde leverbroteieren, afkomstig van de platworm *Opisthorchis felineus*. In Italië zijn tenminste 55 personen ziek geworden die rond het meer wonen en in een bepaald restaurant rauwe vis hebben geconsumeerd. Het restaurant wordt veel bezocht door buitenlandse toeristen. Hoewel zeldzaam in West-Europa, zijn recent enkele uitbraken met deze parasiet beschreven na consumptie van rauwe zoetwatervis, gevangen in Italië. Leverbotinfecties kunnen zowel bij mens als dier voorkomen. Er zijn meerdere leverbotsoorten, waarvan *Fasciola hepatica* in Nederland endemisch voorkomt en bij schapen wordt gezien. *Opisthorchis* is niet endemisch in Nederland en is voor het laatst in Nederland beschreven in 1931. In Italië speelt de kat een rol in de transmissieroute. De platworm leeft in de galwegen van visetende zoogdieren en verspreidt zich via zoetwaterslakken en vissen. De diagnose kan gesteld worden door microscopisch onderzoek van de feces, bevestigd met behulp van PCR of door middel van serologie. (Bronnen: Internisten G. Verburg en P. de Vries, arts-microbioog T. van Gool)

#### Diarree door menginfectie van *Vibrio cholerae non-O1*, *Vibrio parahaemolyticus*- en *Campylobacter*-virus

**Patiënt met diarree door menginfectie van *Vibrio cholerae non-O1*, *Vibrio parahaemolyticus* en *Campylobacter*-virus**  
Een 28-jarige vrouw kreeg milde buikpijn en waterige diarree tijdens een familiebezoek in Libanon. Na thuiskomst in Nederland werd er vanwege de aanhou-

dende klachten poliklinisch fecesonderzoek ingezet. In de ontlasting werden *Vibrio cholerae serotype non-O1*, *Vibrio parahaemolyticus* en een *Campylobacter-curveus* aangetoond. De patiënte is zonder behandeling hersteld. Haar familieleden in Libanon zijn niet ziek geweest. Er is in deze casus geen brononderzoek gedaan omdat het aannemelijk was dat besmetting in het buitenland had plaatsgevonden. Twee meegereisde jonge kinderen zijn niet ziek geworden. De kans op transmissie van mens-op-mens bij normale hygiëne is klein. De patiënte was niet werkzaam in de levensmiddelensector of gezondheidszorg. Om het risico op transmissie binnen het gezin verder te verkleinen is een goede handhygiëne rondom toiletbezoek geadviseerd. *V. parahaemolyticus* was waarschijnlijk de verwekker van de gastro-enteritis. Dit is een halophile vibrio, die vooral in de warme oppervlaktetekstwateren voorkomt en een ander enterotoxine vormt dan het klassieke choleratoxine. Uitbraken van gastro-enteritis door *V. parahaemolyticus* zijn beschreven na consumptie van besmette schelpdieren, zoals oesters. Gastro-enteritis door *V. parahaemolyticus* ontstaat vaak acuut met waterdunne diarree en milde tot ernstige buikpijn. Zelden ontstaat er een ernstige dehydratie zoals bij cholera. (Bronnen: Artsen-microbiologen A. van 't Veen en E. Kuijper)

#### Histoplasmose na een reis in Oeganda

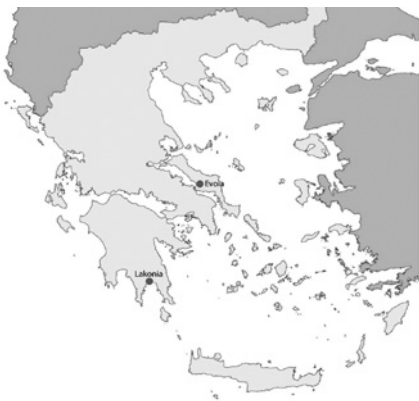Een immunocompetente patiënt ontwikkelde na een bezoek in Oeganda een invasieve histoplasmose. De patiënt meldde zich begin augustus op de spoedeisende hulp met klachten van algehele malaise, moeheid, hoesten, dyspnoe en koorts, waarvoor hij ook al enkele dagen in Oeganda was opgenomen.

In de voorafgaande maanden had de patiënt meerdere landen bezocht in Afrika; een week voordat hij zich meldde op de spoedeisende hulp was hij teruggekomen van een bezoek aan Oeganda waar hij voor zijn werk, met collega's uit verschillende delen van de wereld, een rondreis had gemaakt. De thoraxfoto liet bilaterale, fijnvlekkerige afwijkingen zien, waarbij werd gedacht aan miliaire tuberculose. Een leverbiopt vertoonde granulomateuze ontstekingshaarden, waarbij geen TBC kon worden aangetoond. Uitgebreide diagnostiek naar TBC was negatief, serologisch onderzoek naar *Histoplasma* was positief. Ook was *Histoplasma*-antigeen in de urine positief. Via e-mail kreeg de patiënt tijdens de opname bericht dat meerdere van zijn groepsgenoten waren opgenomen met identieke klachten waar bij een aantal van hen ook in eerste instantie werd gedacht aan miliaire tuberculose. Dit is echter bij niemand aangetoond. Alle zieken waren in Oeganda in een grote holle boom geweest waarin veel vlermuizen huisden. Van *histoplasma* is bekend dat het wordt overgedragen via excreta van vlermuizen. Waarschijnlijk was de expositie aan *Histoplasma* dermate groot dat het bij gezonde volwassenen heeft geleid tot invasieve histoplasmose. (Bronnen: arts-microbioloog M.A. Schouten en longarts A.J. Verheul)

## Buitenland

### Autochtone malaria in Griekenland

Negen personen liepen vanaf half juni een



**Figuur 1** Geografische spreiding van de bevestigde gevallen van *R. vivax* in Griekenland in de periode juni t/m augustus.

autochtone malaria op ten gevolge van *Plasmodium vivax*. Ze werden vanwege koortsklachten op malaria onderzocht en de diagnose is microscopisch bevestigd. De patiënten woonden op het platteland van de zuidelijke regio Lakonia en 2 op het eiland Evia (zie figuur 1). In beide streken verblijven veel gastarbeiders uit malaria-endemische gebieden zoals India en Afghanistan. Waarschijnlijk is *Plasmodium vivax* via een besmette gastarbeider in de lokale *Anopheles*-muggenpopulatie terecht gekomen. Er is in de regio's een verhoogde surveillance van malariapatiënten gestart, naast een intensieve muggenbestrijding. Het European Centre for Disease Prevention and Control (ECDC) heeft een risico-inventarisatie gemaakt en op hun website geplaatst: ECDC risk assessment. (Bronnen: de Griekse gezondheidsautoriteiten en Promed)

### Influenza A (H3N2) na contact met varkens in de Verenigde Staten

Vier patiënten werden gediagnosticeerd met influenzavirus A (H3N2). Drie van de 4 patiënten hadden een veemarkt bezocht waar ze direct contact hadden gehad met varkens. De patiënten hadden onderling geen contact. Uit sequentieanalyse bleek dat het om een triple reassortant virusvariant gaat die sinds het einde van de jaren negentig van de vorige eeuw onder varkens in Noord-Amerika circuleert. Humane gevallen worden sporadisch aangetoond (9 milde humane gevallen in de afgelopen 6 jaar in de VS). Meestal was er sprake van (in)direct contact tussen patiënten en varkens. Er is in het verleden geen sprake geweest van verspreiding onder mensen en de kans dat dit nu wel gaat gebeuren wordt klein geacht. (Bronnen: CDC, WEHO)

### Cluster van oseltamivirresistent pandemisch influenza virus A (H1N1) in Australië

In New South Wales is een cluster van patiënten gediagnosticeerd met het pandemisch influenzavirus A (H1N1). Bij 184 isolaten die werden geanalyseerd tussen 1 juni en 1 augustus van dit jaar bleek bij 25 isolaten het virus resistent tegen oseltami-

vir. Alle resistente virussen bevatten de H275Y-mutatie in het neuraminidasegen. Ter vergelijking: dit jaar werd pas 1 keer eerder deze virusmutant aangetroffen op 400 onderzochte isolaten in heel Australië. Uit interviews met 16 van de 25 patiënten bleek dat geen van deze patiënten was behandeld met oseltamivir. Ook rapporteerden de patiënten geen onderliggend lijden. Bij alle patiënten verliep de ziekte relatief mild. (Bron: WHO)

### Vier patiënten met polio China

In het noordwesten van China (Xinjiang Uygur) zijn 4 patiënten met polio gerapporteerd, veroorzaakt door poliovirus wildtype 1. De patiënten zijn in de leeftijd van 4 maanden tot 2 jaar en wonen in verschillende delen van de regio. Genetische karakterisering van het virus wijst uit dat het verwant is aan virussen die circuleren in Pakistan. De laatste poliopatiënt met wildtype poliovirus in China werd in 1999 gerapporteerd na import vanuit India. De clustering van gevallen is alarmerend en duidt op ondervaccinatie in de regio. Omdat slechts een klein percentage van de besmette patiënten symptomen ontwikkelt is het aannemelijk dat er in de betreffende regio meer circulatie van het virus onder de bevolking is. (Bron: WHO)

### Sterfgevallen in de Verenigde Staten door *Naegleria fowleri*

In de Verenigde Staten zijn 3 mensen overleden aan de gevolgen van een infectie met de vrij levende amoëbe *Naegleria fowleri*. De amoëbe komt in warm en stilstaand zoetwater voor en kan via de neusholte de hersenen bereiken en meningo-encefalitis veroorzaken met een meestal fatale afloop. Twee patiënten waren enkele dagen voor de aanvang van hun ziekte in open water geweest (in de staten Florida en Virginia) en één patiënt zou zijn neus gespoeld hebben met kraanwater. Afgelopen 50 jaar zijn er in de Verenigde Staten zo'n 120, meestal jonge, patiënten gemeld. Het is onduidelijk waarom er van de miljoenen mensen die jaarlijks zwemmen er slechts enkelen een dergelijke infectie ontwikkelen. Onderzoek

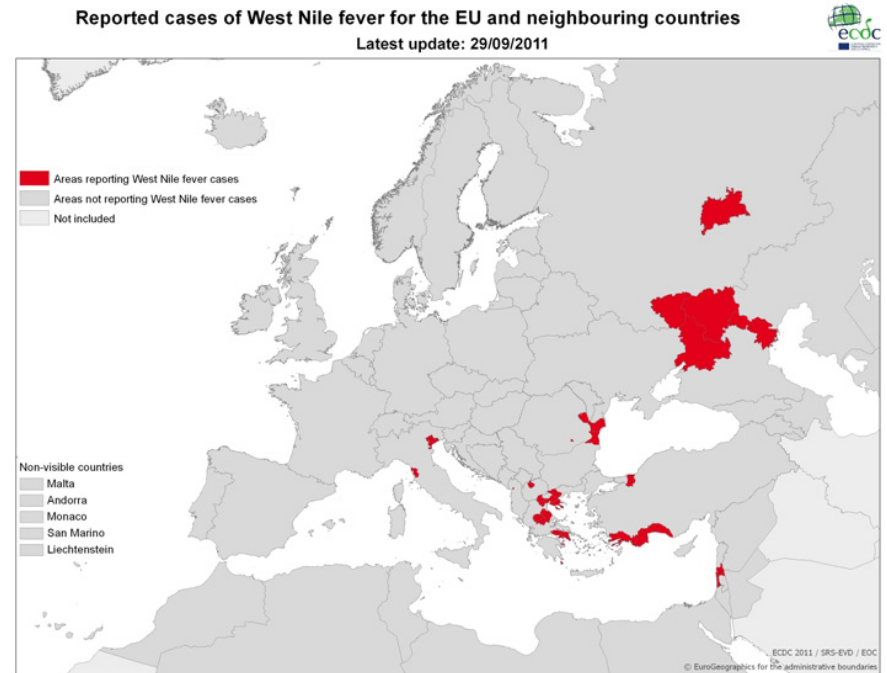
naar risicofactoren die een rol spelen wordt uitgevoerd.  
(Bron: Promed)

## Toename cholera in Somalië

Het aantal gevallen van cholera in Somalië stijgt. Sinds begin dit jaar zijn er ruim 4000 patiënten met acute waterige diarree gemeld in een ziekenhuis in de hoofdstad Mogadishu. Het gaat vooral om kinderen jonger dan 5 jaar. In een steekproefsgewijze selectie van fecesmonsters kon de diagnose cholera in 18 van de 30 gevallen bevestigd worden. De toename van cholera wordt geweten aan de slechte hygiënische omstandigheden, het gebrek aan schoon drinkwater en medische voorzieningen en de ondervoeding van kinderen.  
(Bron: WHO)

## Autochtone Westnijlvirus-besmettingen in een aantal Europese landen (vervolg)

Vanaf begin juli 2011 zijn er bevestigde Westnijlvirusbesmettingen gemeld door Albanië, Griekenland, Israël, Roemenië, Turkije en Rusland, Egypte en Italië. Mogelijke verklaringen voor de vele meldingen zijn de oplettendheid van artsen, verbeterde laboratoriumcapaciteiten en klimatologische omstandigheden in de regio die zorgen voor een toename van muggen als de *Culex*. Figuur 2 toont de spreiding van de recente gevallen. (Bronnen: ECDC, EpiSouth)



**Figuur 2** Verspreiding recente gevallen van Westnijlvirusbesmettingen.  
(Bron: ECDC)

## Krim-Congo hemorragische koorts in Albanië

In Albanië is bij 2 patiënten Krim-Congo hemorragische koorts vastgesteld. Het betrof een echtpaar dat voorafgaand aan de symptomen door teken was gebeten. Ze zijn al herstellend en ontslagen uit het ziekenhuis. Krim-Congo hemorragische koorts is een ernstig ziektebeeld dat wordt veroorzaakt door een virus dat over het algemeen wordt opgelopen via tekenbeten. De ziekte presenteert zich meestal met koorts, myalgie en malaise en kan in 30 tot 50 % van de gevallen tot sterfte leiden. Het

verspreidingsgebied van Krim-Congo hemorragische koorts omvat grote delen van Azië en Afrika, maar ook verschillende Europese landen (waaronder Bulgarije, Griekenland, Turkije en delen van Rusland).  
(Bron: Het Albanese volksgezondheidsinstituut, EpiSouth)

## Auteur

E. Fanoy, Centrum Infectieziektebestrijding, RIVM, Bilthoven

Correspondentie:  
E. Fanoy | Ewout.Fanoy@rivm.nl